Aus der Königlichen Universitäts-Poliklinik für Hals- und Nasenkranke
des Herrn Prof. Dr. Gerber zu Königsberg i. Pr.

Ueber

traumatische Arytaenoidknorpelaffektionen.

Kurze Mitteilungen über Larynxdurchleuchtung.

Inaugural-Dissertation

der

medizinischen Fakultät zu Königsberg i. Pr.

zur

Erlangung der Doktorwürde in der Medizin, Chirurgie und Geburtshilfe

vorgelegt von

Felix Börnstein.

Mit 7 Figuren und 3 Röntgenogrammen.

(Sonderabdruck aus dem Archiv für Laryngologie. Bd. 21. Heft 1.)

Berlin 1908.
Druck von L. Schumacher.

Aus der Königlichen Universitäts-Poliklinik für Hals- und Nasenkranke
des Herrn Prof. Dr. Gerber zu Königsberg i. Pr.

Ueber

traumatische Arytaenoidknorpelaffektionen.

Kurze Mitteilungen über Larynxdurchleuchtung.

Inaugural-Dissertation

der

medizinischen Fakultät zu Königsberg i. Pr.

zur

Erlangung der Doktorwürde in der Medizin, Chirurgie und Geburtshilfe

vorgelegt von

Felix Börnstein.

Mit 7 Figuren und 3 Röntgenogrammen.

(Sonderabdruck aus dem Archiv für Laryngologie. Bd. 21. Heft 1.)

Berlin 1908.
Druck von L. Schumacher.

Gedruckt mit Genehmigung der medizinischen Fakultät der Königl. Albertus-Universität zu Königsberg i. Pr.

Referent: Herr Professor Dr. Lexer.

Meinen Eltern.

Digitized by the Internet Archive
in 2026

https://archive.org/details/IA40153514_0263

Der Larynx wird wegen seiner geschützten Lage relativ selten von Unfällen betroffen. Thorax und Gesicht überragen den Vorderhals und halten manches Trauma von ihm fern. Ein geringer Schlag oder Stoss hat häufig keine merklichen Folgen, weil der Kehlkopf durch seinen Situs zwischen Weichteilen über einen gewissen Spielraum zum Ausweichen verfügt. Die weitaus grösste Zahl der Verletzungen machen die Knorpelfrakturen aus. Bis in die 60er Jahre des vorigen Jahrhunderts sind Larynxfrakturen nirgends statistisch bearbeitet worden, beobachtet haben sie sicher schon die Alten, die ja über die Krankheiten des Kehlkopfes schon mancherlei Studien getrieben haben. Hat doch z. B. Paulus von Aegina bereits die Laryngotomie beschrieben (5). Im 18. Jahrhundert studierte Morgagni die Larynxfrakturen bei Erhängten, Kölplin und Plenk beobachteten eine Thyreoid- und Cricoidknorpelfraktur. Im Jahre 1886 stellte Hunt (1) 29 Fälle von Frakturen, im Jahre 1866 Hénocque (2) schon 52 Fälle zusammen. Durch Gurlt (3) wurde die Zahl 68 erreicht. Bis heute sind etwa 170 Larynxfrakturen bekannt. Hopmann (4) führte die Statistik von 1880 fort und konstatierte zunächst gegen die früheren Statistiken einen wesentlichen Rückgang der Mortalität. Er erklärte ihn durch die erst in den beiden letzten Jahrzehnten des vorigen Jahrhunderts verallgemeinerte Anti- resp. Aseptik.

Was die Ursache der Unfälle betrifft, so ist das direkte vom indirekten Trauma zu unterscheiden; das direkte, das durch Stoss, Wurf, Hufschlag, Biss, Fusstritt, Strangulation etc. direkt gegen den Kehlkopf wirkt (die relativ meisten dieser Verletzungen geschehen durch Hufschlag, sie machen nach Hopmann etwa 20 pCt. aller durch Unfall bedingten Kehlkopfbrüche aus) und das indirekte, über welches v. Hoffmann (11) 1891 interessante Beobachtungen mitteilte. Er unterscheidet darin:

1. Zerrung des Kehlkopfs nach oben durch Eintreibung eines Teils der Schädelbasis in das Schädellumen.

2. Quetschung des Kehlkopfs zwischen Kopf und Sternum durch Fall auf den Scheitel.

Die jedesmalige Wirkung des Traumas ist nicht nur verschieden nach seiner Art und Kraft, sondern auch nach dem Alter und der Knorpelkonsistenz des Betroffenen. Hopmann (12) erklärt „vorwiegend verkalkten Knorpel für brüchiger als normalen", ein verknöcherter aber sei widerstandsfähiger und nur durch grosse Gewaltanwendung zu brechen. „Also bietet die Elastizität des jugendlichen Kehlkopfes und auch die Verknöcherung des gealterten einen erhöhten Schutz gegen das Trauma".

Im Anschluss an diesen Satz sei eines Experimentes Erwähnung getan, das Scheier (13) an einer 19jährigen Leiche (Puerperalfieber) ausführte und 1892 beschrieb:

Es war nämlich weder durch starken Schlag, noch durch kräftigste Kompression möglich, einen Knorpel zu frakturieren. Die einzige nachweisbare Verletzung war eine Luxation des linken Aryknorpels.

Die Hopmannsche Statistik weist unter den 69 seit 1880 von ihm gesammelten Fällen folgende Verteilung der einzelnen Brüche auf:

Anzahl	Art der Verletzung	davon geheilt	davon gestorben
34	isolierte Schildknorpelbrüche	27	7
6	isolierte Ringknorpelbrüche	5	1
1	isolierte Aryknorpelbrüche	1	—
22	multiple Knorpelbrüche	8	14
6	„Kehlkopfbrüche"	3	3

Diese Tabelle zeigt eine grosse Abweichung gegenüber der von Kemper, der Ringknorpelfrakturen für fast stets letal erklärte.

Im allgemeinen ist die Prognose bei Kehlkopfbrüchen stets ernst zu stellen, um so ernster, je mehr Knorpel von der Verletzung betroffen sind.

Die Verletzung des Schild- und Ringknorpels ist schon häufig der Gegenstand wissenschaftlicher Untersuchungen und Besprechungen gewesen. Die Literatur ist trotz der relativen Seltenheit dieser Unfälle recht gross geworden, ganz wenig ist jedoch bisher der traumatischen Affektionen des Arytaenoidknorpels Erwähnung getan worden.

Ich habe mir deshalb die Aufgabe gestellt, über die Unfallverletzungen dieses für die Funktion des Organs wichtigsten Knorpels einige Mitteilungen zu machen.

Theoretisch zu unterscheiden wäre Kontusion (Hämatom), Infraktion, Fraktur, Luxation und wenn man das Arytaenoidgelenk dazu rechnet, traumatische Arthritis und traumatische Perichondritis. Praktisch wird häufig eine Trennung mehrerer Affektionen unmöglich und für die Therapie auch entbehrlich sein. Ueber die Diagnosenstellung vergleiche unten (S. 14).

Hämatom und Infraktion.

Zunächst führen leichte Kontusionen häufig zu Hämatomen, wie sie am Kehlkopf ebenso wie an allen anderen Organen oft beobachtet sind. Ein solches am Aryknorpel hat speziell Mackwell Ross (6) beschrieben. Infraktionen kommen ebenfalls sicherlich viel häufiger vor, als sie diagnostiziert werden. Roth sprach in der Wiener Laryngologischen Gesellschaft am 10. Januar 1906 von einer von ihm in den 80er Jahren beobachteten Infraktion des Aryknorpels, die in 14 Tagen geheilt sei.

Aryknorpelfraktur.

Isolierte Aryknorpelfrakturen sind am seltensten beobachtet. Diese Tatsache ist wohl dadurch begründet, dass eben bei Personen, deren Knorpel eine grosse Brüchigkeit besitzen, die also leichter von Frakturen als von Luxationen betroffen werden, bei einem Trauma zunächst der Schild- oder Ringknorpel und dank seiner anatomischen Lage erst zuletzt der Aryknorpel verletzt wird. Der Schildknorpel führt seinen Namen nicht umsonst, er deckt wie ein Schild die inneren Kehlkopfteile.

Der einzige mit Bestimmtheit diagnostizierte Fall ist von Baurowicz im Jahre 1890 beschrieben (7): Ein 36jähriger Arbeiter erlitt ein Trauma und zeigte gleich darauf Hämoptoe, Heiserkeit und Atemnot. Laryngoskopischer Befund: Extravasat auf der Schleimhaut der rechten seitlichen Larynxwand. Starke Schwellung der Arygegenden, besonders der rechten. Tracheotomie. Laryngoskopischer Befund: Sprengung des hinteren Teiles des rechten Aryknorpels. Nach 2 Monaten Laryngofissur, Exzision der Narbenwülste. Heilung. Ueber die Art des Traumas, das eine so spezialisierte Verletzung zur Folge hatte, ist leider nichts Genaueres angegeben.

Aryknorpelluxationen.

Das grösste und interessanteste Gebiet der Aryknorpelverletzungen ist unstreitig das der Luxationen.

In der Lübecker Naturforscherversammlung 1895 stellte Scheier einen Fall von Fraktur des Schild- und Ringknorpels mit Luxation des linken Aryknorpels vor. Die Verletzung war durch Hufschlag entstanden. Er sagte: Solche Aryknorpelluxationen wären extrem selten, zwei wären erst beobachtet worden und diese wären mit schwersten Kontusionen und Frakturen der Nachbarschaft verbunden gewesen. Sein Standpunkt wird geteilt von Hopmann und auch von Rudolf Wolf (8), der angibt, dass eine isolierte traumatische Aryknorpelluxation noch nicht bekannt geworden sei. Die Zusammenstellung der bisher beobachteten Aryknorpelverletzungen widerspricht dieser Ansicht in gewissem Grade.

Zunächst sei erwähnt, dass unter Luxation hierbei nicht eine vollständige Verrenkung, sondern schon eine Dislokation, eine sogenannte

„Halbluxation", wie sie bei Erschlaffung der Gelenkkapseln auftritt, verstanden werden muss.

Aus der Literatur ergibt sich allerdings das Vorkommen von Aryknorpelluxationen neben Frakturen anderer Knorpel. Es sind im ganzen bis heute, soweit mir die Literatur zugänglich war, 3 solcher Fälle bekannt. Ausser dem oben erwähnten beschreibt Joel (9) 1895 eine Fraktur des Schild- und Ringknorpels durch Hufschlag.

Es wurde tracheotomiert, der Verletzte erholte sich rasch. Der rechte Aryknorpel stand jedoch noch nach $1^3/_4$ Jahren vornübergeneigt und tiefer als der linke und das Stimmband war in Abduktion fixiert.

Endlich beschreibt Knaggs (Huddenfield) (15) eine mehrfache Fraktur des Schild- und Ringknorpels und eine Luxation beider Arytaenoidgelenke:

Der Patient war ein 22jähriger Arbeiter, der von einem Gerüst gestürzt, mit dem Hals auf Bretter aufgeschlagen war und trotz der sofort vorgenommenen Tracheotomie am nächsten Tage unter zunehmender Cyanose ad exitum kam.

Eine isolierte Aryknorpelluxation ist zum ersten Male im Jahre 1904 durch Rudolf Wolf (8) in der Dr. Mann'schen Klinik beobachtet und auch beschrieben worden:

Ein 33jähriger Mann fiel mit dem Hals auf eine freiliegende Eisenstange und hatte sofort starke Halsschmerzen. Die äussere Halskonfiguration war unverändert. Am folgenden Tage wurde die Atemnot grösser, auch konnte der Patient nicht mehr sprechen. Die Beschwerden besserten sich nur bis zu einem bestimmten Grade, sodass der Patient in spezialärztliche Behandlung kam.

Befund: Stimme leise, heiser und unsicher. Kehlkopf sehr weich und elastisch, nicht druckempfindlich.

Der linke Aryknorpel ist vornübergesunken und um seine ganze Breite in das Kehlkopflumen gedrängt. Das linke Stimmband ist grau und gewulstet. Bei der Phonation legt sich das rechte Stimmband an das linke an.

Wolf lässt die Vermutung offen, dass die sicher diagnostizierte Aryknorpelluxation mit einem anderen inzwischen verheilten Knorpelbruch verbunden gewesen sei — „weil das nach den bisher gemachten Beobachtungen fast Regel sei". Doch liegt in der Krankengeschichte und in dem Befund absolut keine Begründung dieser Möglichkeit, vielmehr macht die beobachtete grosse Elastizität und Weichheit des Kehlkopfes im Sinne des Scheierschen Experimentes das Entstehen einer reinen Luxation ohne Fraktur wahrscheinlich.

Folgender Fall, den Bischoff auf der Sitzung der Sächsisch-Thüringischen Gesellschaft am 9. Februar 1907 vorstellte, sei hier mitgeteilt.

Der Fahrer Z. erlitt im Mai 1906 einen Hufschlag gegen das Kinn und die linke Halsseite. Er verlor sofort das Bewusstsein, hustete Blut und war stimmlos. Nach 2 Stunden traten Atembeschwerden auf und

Emphysem der linken Halsseite. Es wurde deshalb am 16. Mai zur Tracheotomie geschritten.

23. Mai. Entfernung der Kanüle. Atmung frei. Der Patient kann leise sprechen.

6. Juni. Untersuchung: Das linke Stimmband ist unbeweglich.

9. Februar 1907. Die Tracheotomienarbe ist reaktionslos. Die linke Stimmlippe steht in der Mitte zwischen Phonation und Respiration. Bei der Phonation legt sich das rechte Stimmband an das linke, der rechte Aryknorpel kommt hinter den linken zu liegen, das linke Stimmband ist verkürzt.

Es handelt sich also um eine Luxation des linken Aryknorpels.

Als Kuriosum sei erwähnt, dass der Patient, der vor dem Unfall den zweiten Tenor sang, jetzt bis zum tiefen C hinabsteigen kann.

Weiterhin hat Hopmann (19) 1879 einen Fall von Luxation des rechten Aryknorpels mit Zerreissung des rechten Stimmbandes beobachtet.

Ein 24jähriges Mädchen war gegen eine Tischkante gefallen und hatte sofort heftige Schmerzen und Schlingbeschwerden empfunden. Gleichzeitig stellte sich Stimmlosigkeit, Blutspucken und in geringerem Masse Dyspnoe ein. Die Berührung der rechten Schildknorpelhälfte war schmerzhaft, die Stimme klanglos.

Laryngoskopischer Befund: Das rechte Stimmband im vorderen Winkel zum Teil abgerissen und mit einem frei flottierenden Fetzen. Der rechte Aryknorpel ist unbeweglich, erheblich nach vorn und einwärts rotiert und geschwollen. Keine Krepitation, keine abnorme Beweglichkeit und kein Emphysem.

Unter Ruhigstellung und antiphlogistischen Umschlägen gingen die Erscheinungen bald zurück.

Hier sei auch eines Falles gedacht, bei dem eine traumatische Ursache nicht festzustellen, aber auch nicht auszuschliessen ist. Beobachtet und beschrieben ist er von Gradenigo in Turin (14):

Bei einem 19jährigen Mädchen, das den Arzt wegen Stimmschwächung und schneller Ermüdung beim Sprechen konsultierte, fand sich eine Subluxation des rechten Aryknorpels ohne etwa gleichzeitig bestehende Muskelparese oder -paralyse. Die rechte Stimmlippe war verkürzt und in mittlerer Stellung zwischen Phonation und Respiration fixiert. Die linke Kehlkopfhälfte war ohne Besonderheit, die rechte Aryregion stark geschwollen, doch von normaler Schleimhaut bedeckt. Bei der Phonation legte sich die linke Stimmlippe, die Medianlinie überschreitend, an die rechte, sodass die Stimme erhalten blieb.

Am nächsten Morgen ist der laryngologische Befund völlig normal. Bei dem ersten Phonationsversuch verkürzt sich das rechte Stimmbein und bleibt fixiert in intermediärer Stellung zwischen Phonation und Respiration.

Durch Anspannung des Stimmbandmuskels gleitet der Arytaenoidknorpel auf der Cricoidgelenkfläche nach vorn und macht dazu eine leichte vertikale Drehung.

Nach einiger Zeit ist der Befund wiederum normal.

In diesem Falle handelte es sich um habituelle Luxation, was auch durch die gewohnheitsmässige Ueberschreitung der Medianlinie durch das linke Stimmband bewiesen wird. Dass trotz fehlender Beobachtung ein Trauma in der Jugend eine Lockerung der Kapsel des Arytaenoidgelenkes herbeigeführt habe, ist nicht völlig von der Hand zu weisen.

Im Anschluss hieran sei ein Fall von Aryknorpelluxation ohne Larynxfraktur zur Kenntnis gebracht, der vor 2 Jahren in die Behandlung der hiesigen Universitäts-Poliklinik für Hals- und Nasenkrankheiten des Herrn Professor Dr. Gerber kam und mir freundlichst überlassen ist.

Anamnese: Julius H., 44 Jahre alt, wurde am 26. Februar 1905 beim Legen (Kastrieren) eines jungen Hengstes von dem Tier mit beiden Hinterhufen verletzt, der eine schlug gegen den Kehlkopf, der andere gegen den Unterkiefer.

Der Verletzte blieb zunächst wie besinnungslos stehen, dann begann ein schweres Röcheln bei der Atmung und ein Gefühl der Einschnürung des Kehlkopfs. Sprechen und Schlucken war ihm unmöglich.

Da die Atemnot sich vermehrte, wurde der Kranke gleich in das nächste Krankenhaus (Danzig) gebracht und tracheotomiert (27. Februar 1905).

Danach fühlte der Patient zunächst Erleichterung durch die freiere Atmung, doch hatte er grosse Beschwerden durch starken Bluthusten. Für die Ernährung musste durch Klystiere gesorgt werden. Nach 12 Tagen Versuch der Ernährung per os.

10. Februar. Entfernung der Kanüle. Ziemlich freie Atmung.

24. Februar. Starke Atemnot, nachdem die Tracheotomiewunde fast zugeheilt war.

Darauf kam der Patient in spezialistische Behandlung, doch konnte ihm mit Einspritzungen usw. nicht geholfen werden.

Juli 1905. Ueberweisung an die Königsberger chirurgische Universitätsklinik und von dort an die Poliklinik für Hals- und Nasenkrankheiten des Herrn Prof. Gerber.

Status praesens: Patient ist ein mittelgrosser Mann von recht dürftigem Ernährungszustande und von blasser Hautfarbe. An den inneren Organen sind keine Erkrankungen nachweisbar.

Im Urin ist kein Eiweiss und kein Zucker. Die Atmung ist laut hörbar und stridorös.

Laryngoskopischer Befund: Eine derbe fleischige Membran spannt sich über die Glottis und lässt nur ganz hinten eine kleine Oeffnung frei. Details sind nicht deutlich zu erkennen.

Es wird die Diagnose gestellt: „Traumatische Larynxstenose“ und beschlossen, dem Patienten durch eine Operation Luft zu schaffen.

Am 31. Juli 1905 Operation. (Operateur: Herr Prof. Dr. Gerber.) Tracheotomia inferior.

Einlegung einer gefensterten Kanüle und eines Gazestreifens. Schnitt vom Pomum Adami über dem Ringknorpel etwa 5 cm lang. Durchtrennung des Ringknorpels und Aufklappung des Schildknorpels. Das linke Stimmband erscheint normal, ebenso die linke Aryregion. Der rechte Aryknorpel ist luxiert und verdeckt einen Teil der kleinen Oeffnung. Er flottiert jedoch hin und her und mit

ihm die losgerissenen Schleimhautfetzen und ruft dadurch die Erstickungsanfälle hervor.

Das rechte Stimmband ist nicht zu sehen. An seiner Stelle erscheint eine dicke rötlichgraue lappige Membran, die, vom luxierten Aryknorpel ausgehend, sich an das linke Stimmband anlegt. Die Membran wird vorsichtig mit dem Thermokauter durchtrennt, der rechte Aryknorpel in dem ihm umgebenden und durch die Verletzung teilweise gelösten Schleimhautlappen entfernt.

Röntgenbild des entfernten Präparates.



Schema:

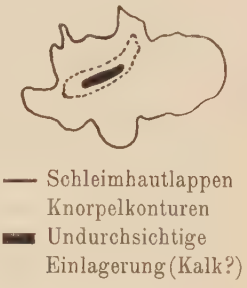

Sodann tiefe und hohe Seidennaht und Verband.

2. August. Kanüle zur Reinigung entfernt. Atmung frei, keine Blutung. Die Tamponade wird ebenfalls entfernt.

5. August. Laryngoskopischer Befund: Die Glottis erscheint gross, unregelmässig begrenzt, die Stimmbänder sind nicht sichtbar.

7. August. Die Temperatur noch immer etwas hoch. Definitive Entfernung der Kanüle.

9. August. Temperatur normal.

Laryngoskopischer Befund: Von der vorderen Kommissur hängen einige Fetzen herunter. Die Glottis hat eine unregelmässige, mehr in die Breite als in die Länge gehende Form.

Temperaturkurve.

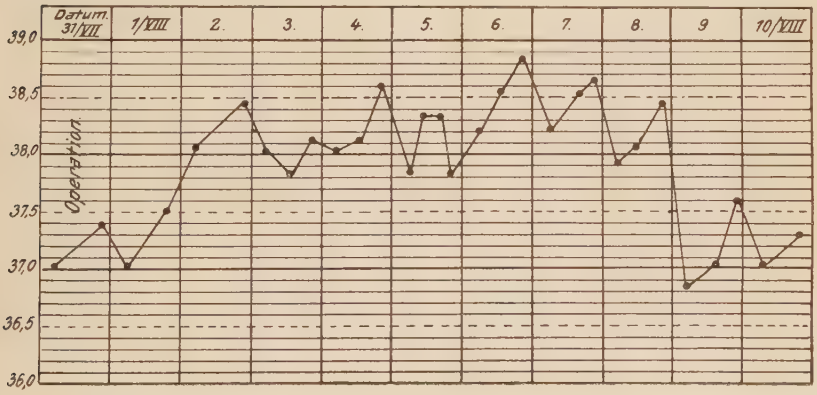

Schematische Darstellung des laryngoskopischen Befundes

vom 30. Juli

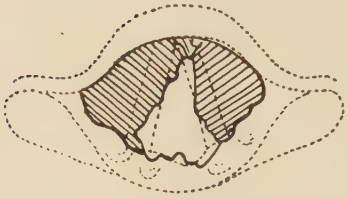

vom 5. August

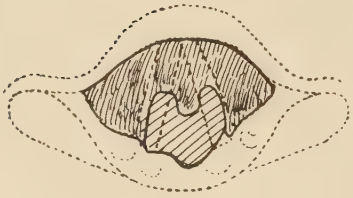

vom 9. August

15. August. Allgemeinbefinden gut. Laryngoskopischer Befund unverändert.

20. August. Die Tracheotomiewunde ist völlig verheilt, die Narbe glatt und fest.

26. August. Laryngoskopischer Befund: Die rechte Kehlkopfhälfte steht still, die Sensibilität ist herabgesetzt. Die Glottisöffnung ist weit und für die Bougierung bequem durchgängig. An der vorderen Kommissur noch immer einige flottierende Fetzen. Atmung leicht und regelmässig. Der Patient wird in die Heimat entlassen.

Wiederuntersuchung am 26. November 1905.

Laryngoskopischer Befund: Von der vorderen Kommissur zieht sich eine halbmondförmige Narbe auf die rechte Kehlkopfseite hinüber, die auch narbig verändert und fixiert ist. Stillstand der rechten Seite bei Phonation und Respiration, linker Aryknorpel an den linken Schildknorpelrand gesunken. Das linke Stimmband macht beim Phonationsversuch eine nur ganz geringe Bewegung. Die Stimme ist tonlos, die Glottis weit.

Januar 1908. Im wesentlichen der gleiche Befund: Der Patient spricht leise und muss häufig Atem holen, doch ist das Allgemeinbefinden gut. Er kann wieder in einer Stellung tätig sein.

Tabelle der beschriebenen Luxationen.

Autor	Diagnose	kompliziert mit Fraktur?	Therapie	Ausgang
Scheier	Luxation des linken Aryknorpels	ja, des Schild- und Ringknorpels	Tracheotomie	Heilung
Joel	Luxation des rechten Aryknorpels	do.	do.	do.
Knaggs	Luxation beider Arykorpel	do.	do.	Exitus
R. Wolf	Luxation des rechten Arykorpels	nein	do.	Heilung
Bischof	Luxation des linken Aryknorpels	nein	do.	do.
Gradenigo	Habit. Luxation des rechten Aryknorp.	nein	medikam.	Besserung
Hopmann	Luxation des rechten Aryknorpels	nein (Zerreissung d. recht. Stimmbandes)	do.	Heilung
Gerber	Luxation des rechten Arykorpels	nein (Narbenstenose)	Tracheotomie Exstirpat. des Aryknorpels	do.

Tabelle der Verletzungsarten.

Autor	Trauma
Scheier . . .	Hufschlag
Joel	Hufschlag
Knaggs . . .	Sturz auf die Brettkante
R. Wolf . . .	Sturz auf die Eisenstange
Hopmann . .	Sturz auf die Tischkante
Gradenigo . .	?
Bischoff . .	Hufschlag
Gerber . . .	Hufschlag

Von den 8 Verletzungen sind also 4 durch Hufschlag, 3 durch Sturz auf eine Brettkante usw. und 1 durch ein unbekanntes Trauma entstanden.

Nicht hierher gehören die Aryknorpelluxationen auf entzündlicher oder rheumatischer Basis. Einen Fall mit letzterer Diagnose stellte Hirschmann 1901 der Berliner Laryngologischen Gesellschaft vor, wobei es sich um Luxation und Fixation rheumatischer Natur im Arygelenk handelte.

Doch kann häufig die Unmöglichkeit eintreten, eine rheumatische von einer traumatischen Erkrankung zu scheiden. (Ueber die Diagnose s. unten.)

Scheier stellte in der Wiener Laryngologischen Gesellschaft am 10. Januar 1906 (15) einen Fall von traumatischer Arthritis oder Perichondritis vor.

Der 16jährige Patient war mit dem Kinn auf eine Tischkante gefallen und zwar mit dem Kehlkopf an die untere Kante der Platte. Es stellten sich sofort Schmerzen und Atembeschwerden ein.

Laryngoskopischer Befund: Schwellung beider Aryknorpel, besonders des linken. Die linke Larynxseite ist fixiert, das rechte Stimmband annähernd normal beweglich.

Der Patient wurde rein antiphlogistisch behandelt. Es gingen auch alle Symptome zurück, ausser der Schwellung des linken Aryknorpels und der Fixation des linken Stimmbandes.

Scheier stellte obenstehende Diagnose und schloss eine Infraktion wegen Fehlens der Krepitation aus. Er fügte noch 2 ähnliche Fälle aus eigener Beobachtung hinzu:

Ein Radfahrer, der mit dem Hals auf einen Stein gestürzt sei und ein Mädchen, das ihr Liebhaber gewürgt hätte; bei beiden wäre derselbe Befund gewesen und es handelte sich seiner Meinung nach um eine traumatische Arthritis mit Erguss in das Cricoarytaenoidgelenk, hervorgerufen durch Druck der Wirbelsäule auf die Aryknorpel.

Seine Ansicht wird geteilt von Menzel, der 2 ähnliche Fälle aus eigener Beobachtung mitteilen kann, Fein hält dagegen die Möglichkeit einer Fraktur oder Infraktion für unwiderlegt und erklärt die herabgesetzte Beweglichkeit durch eine unbewusste Scheu vor der Schmerzhaftigkeit. Er sucht das Symptom der Krepitation als Argument auszuschalten (siehe S. 15 oben).

Endlich sei noch ein Fall von traumatischer Perichondritis der rechten Aryregion erwähnt, den C. H. Lenhardt (16) mitgeteilt hat:

Eine 38jährige Frau hatte eine Gräte verschluckt, empfand einen stechenden Schmerz und am nächsten Tage Dysphagie und Stimmlosigkeit. Nach 3 Wochen konstatierte L. eine Schwellung der rechten Arytaenoidgegend und eine Fixation des rechten Stimmbandes und Aryknorpels. Die Schleimhaut zeigte Eiterstreifen, der Larynx war sehr druckempfindlich. Nach Tracheotomie und Entleerung des Eiterherdes trat schnelle Heilung ein. Die perichondritischen Partien blieben verdickt, der rechte Aryknorpel fixiert.

Solche Ankylosen des Arytaenoidgelenkes auf perichondritischer Basis sind schon lange beobachtet worden. Semon hat in seinem 1880 erschienenen Werk über die wahren und falschen Ankylosen des Cricoarytaenoidgelenkes ausführliche Studien veröffentlicht und den durch lokale entzündliche Affektionen entstandenen Ankylosen den ersten Teil gewidmet (17).

Zur Diagnosenstellung.

Es sei gestattet, einiges differentialdiagnostisch Wichtige zu erwähnen. Zweifellos ist es vielfach äusserst schwierig, eine Arthritis von einer Infraktion oder Fraktur zu unterscheiden oder das Bestehen der einen ohne die andere festzustellen. Erstlich wird häufig das Bestehen eines Emphysems die äussere Untersuchung erschweren und das früher allgemein anerkannte Fraktursymptom der Krepitation kann dadurch verdeckt sein. Andererseits hat Scheff durch eine Reihe von Experimenten festgestellt, wie wenig

wertvoll der Befund der Krepitation für die Diagnosestellung ist, da sie sehr häufig auch bei ganz normalem Kehlkopf nachzuweisen sei. Hajek berichtete dazu von einem Fall senkrechter Schildknorpelfraktur, die wiederum ohne Krepitation und überhaupt fast symptomlos verlaufen sei (25).

Weiterhin käme in Frage, eine Arthritis traumatica von einer Arthritis deformans zu unterscheiden (diese kann freilich auch traumatischen Ursprungs sein), und wenn man die Aehnlichkeit der objektiven Bilder erwägt, die Arthritis luetica und die Cricoarytaenoiditis grippalis (Influenza) von einer traumatischen Affektion.

Bei allen Erkrankungen wird die Entscheidung wesentlich nach der Anamnese und nach dem Nebenbefund (z. B. sonstigen luetischen Symptomen) zu fällen sein, der allgemeine Status und die Krankengeschichte werden meist genügend diagnostisch wertvolle Merkmale aufweisen.

So hat Baurowicz (Krakau) eine Polyarthritis rheumatica im Cricoarytaenoidgelenk beginnen sehen, und zwar mit Halsschmerzen über 5 Tage vor dem Ausbruch des allgemeinen akuten Gelenkrheumatismus (20).

Egmont Baumgarten fand eine Arthritis cricoarytaenoidea nach einer Fingergelenkentzündung und gefolgt von einer Gonitis bei einem Patienten mit heftiger Gonorrhoe (26).

In der hiesigen Poliklinik des Herrn Prof. Dr. Gerber wurde vor 2 Jahren ein Fall von Arthritis des Cricoarytaenoidgelenks auf rheumatischer Basis beobachtet:

Cand. med. M. war im November 1905 mit Heiserkeit erkrankt, der Larynx war einseitig druckempfindlich.

Laryngoskopischer Befund: Rötlichweisse Verfärbung der Stimmbänder, das linke Stimmband war fixiert durch Ankylose des Arygelenks. Der Patient gab an, Rheumatiker zu sein und wurde antirheumatisch behandelt. Die Beschwerden gingen bald zurück.

Henry Moseley berichtet über eine rheumatische Ankylose des Cricoarytaenoidgelenkes, bei der die Diagnosestellung durch den Umstand bestimmt wurde, dass der Patient ein ausgesprochener Rheumatiker war.

Endlich können subglottische, z. B. carcinomatöse Prozesse, die dem Auge des Beobachters entgangen sind, bis ins Arytaenoidgelenk reichen und dort pathologische Veränderungen hervorrufen.

Häufig wird die Diagnose nur durch Besichtigung des Cricoarytaenoidgelenkes und des Ringknorpels selbst zu stellen sein, was früher nicht möglich war. Derartig gelegene Erkrankungen erweisen die heutigen Spiegelmethoden, und wenn sie auch über das Vorhandensein von geringfügigeren Knorpelfrakturen oder -infraktionen bisweilen keinen befriedigenden Befund geben (da diese durch die gleichzeitig bestehenden Schleimhautreizungen, Hämatome usw. verdeckt werden), so werden sie Bewegungs- oder Lageanomalien der Knorpel und Entzündungsprozesse in der Glottisregion stets erkennen lassen.

Die letztere Bedeutung haben sie sicherlich, seitdem sie durch Gerber (21), v. Eicken (22), und Mann (23) wertvolle Differenzierung erfahren haben.

Die letztere ist eine mit äusserem Druck auf das Pomum Adami kombinierte Spiegelung.

Gerber, v. Eicken (und auch Blumenfeld) konstruierten ziemlich zu gleicher Zeit einen Apparat, den Larynx während der Spiegelung nach vorn zu ziehen und so den Hypopharynx und zugleich die hintere Kehlkopfseite sichtbar zu machen. Beide Apparate sind hakenförmig gebaut, der Eickensche wird durch die Glottis geschoben und packt an die vordere Larynxwand an, der Gerbersche übergreift die Epiglottis und zieht den Larynx in toto nach vorn.

Die subglottische Region wiederum zu besichtigen ist uns durch die Gerbersche „subglottische Laryngoskopie“ (23), die früher schon ähnlich von Rosenberg angegeben wurde, möglich. Sie besteht darin, dass man die unteren Stimmbandflächen und überhaupt den subglottischen Raum vermittels eines zweiten durch die Glottis geschobenen Spiegels erleuchtet.

Ueber Larynxdurchleuchtung.

Endlich möchte ich mir erlauben, über einige Versuche zu berichten, die ich in einem hiesigen röntgentechnischen Laboratorium anstellen durfte.

Der Gedanke lag so nahe, parallel den in der Chirurgie der grossen Gelenke längst gültigen Grundsätzen die Differentialdiagnose der Knochen- und Knorpelerkrankungen röntgenographisch zu stellen.

In der Berliner Laryngologischen Gesellschaft teilte Barth im vergangenen Jahre seine röntgenographischen Versuche über Stimmphysiologie mit, durch welche die Bewegung der Epiglottis bei den einzelnen Vokalen und Konsonanten studiert wurde. Ein Kettchen, das über den Zungengrund gelegt wurde, machte diesen sichtbar (24).

Er hat damit die schon 1894 veröffentlichten Versuche Scheiers fortgeführt (18).

In der Laryngologie sind Röntgenaufnahmen bisher nur zum Nachweis von Fremdkörpern gemacht worden; ob Frakturen des Schildknorpels schon röntgenographisch erwiesen sind, konnte in der Literatur, soweit sie mir zugänglich war, nicht festgestellt werden. Dass es möglich und bei einem Zweifel der Diagnose zu empfehlen ist, liegt auf der Hand.

Ein schwierigeres Unternehmen ist es, die Aryregion deutlich zu machen:

Ich habe in diesem Sinne einige Versuche angestellt, die nicht gerade befriedigen, aber auch nicht aussichtslos erscheinen. Die Schwierigkeit liegt in der anatomisch versteckten Lage der Aryknorpel und dann auch in der mit der Respiration verbundenen Bewegung der Knorpel.

Es wurden zuerst in der Richtung vom Proc. mastoid. zur Mitte der gegenüberliegenden Clavicula Aufnahmen gemacht, die jedoch keinen deut-

lichen Befund gaben. Die besten Bilder gab die Photographie in der Frontalebene mit seitwärts gerichtetem Kopf.

Müllersche Röhre
Kompressionsblende
Stromstärke = 60 Ampère
Spannung = 5—6 Volt
Expositionszeit = 45 Sekunden.

Die Aryknorpel projizierten sich relativ deutlich auf den Schildknorpel und hätten etwaige Frakturen oder Infraktionen wohl dargetan.

Figur 1 zeigt einen unter diesen Bedingungen photographierten normalen Kehlkopf. Zur Erklärung diene das Schema daneben.

▬ = Zungenbein
— = Schildknorpel
· = Aryknorpel.

Figur 1.

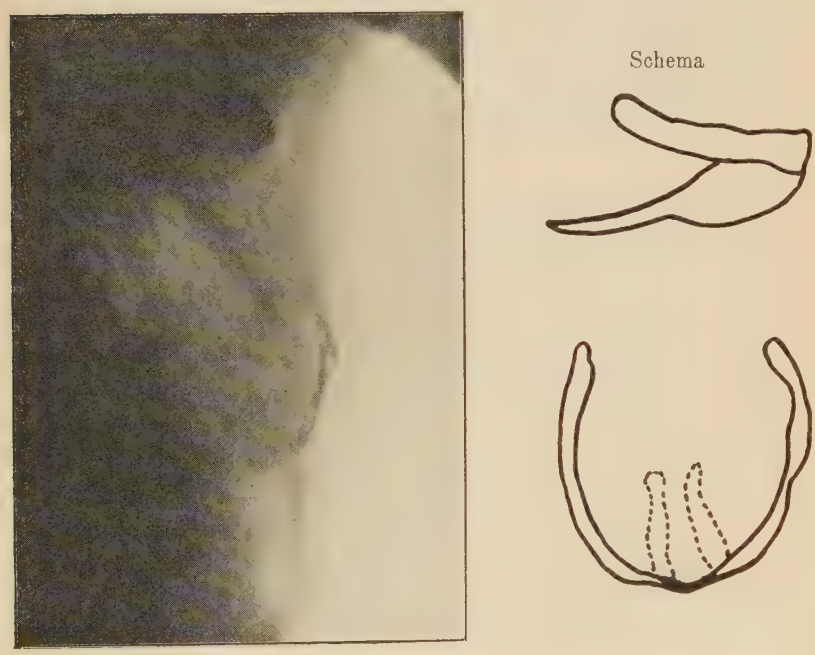

Figur 2 ist die Photographie eines Larynx mit weitgehenden Zerstörungen speziell der Arygegend. Es ist der oben (S. 10 ff.) beschriebene Fall aus der Klinik des Herrn Prof. Gerber, bei dem der rechte Aryknorpel operativ entfernt, der linke an den linken Schildknorpelrand zurückgesunken ist.

Die Arygegend präsentiert sich deshalb als eine leere Stelle.

Figur 2.



Schema

Wenn heute eine schwere Larynxverletzung in die Klinik geliefert wird: der Hals ist dick geschwollen und die Atemnot verlangt sofortiges Einschreiten, dann wird durch den Luftröhrenschnitt die augenblickliche Lebensgefahr beseitigt und gegen die Schwellung antiphlogistisch vorgegangen. Ueber die Natur der Verletzung wird man meist erst nach dem Abklingen der akuten Erscheinungen durch Spiegelung Klarheit bekommen. Die einzige Untersuchungsmethode, die durch die Weichteilschwellung kaum beeinträchtigt wird, ist die Röntgenographie.

Deshalb wird es — und diesen Schluss glaube ich aus meinen bescheidenen Versuchen ziehen zu dürfen — in manchen Fällen möglich sein, röntgenographisch eine Frühdiagnose zu finden, zu einer Zeit, wo die übrigen Methoden wegen der Schwellung noch zu keinem Ziele führen und ich möchte zur Erwägung stellen, ob es nicht ratsam wäre, wie es längst für frische Extremitätenunfälle gilt, auch bei Larynxverletzungen zunächst eine Röntgenaufnahme zu machen.

Was die Prognose der nicht mit Frakturen komplizierten Aryverletzungen betrifft, so ist sie wohl für das Leben des Patienten fast stets günstig zu stellen, es sei denn, dass sie mit starker Weichteilstenose verbunden sei. Für die Erhaltung des Stimmorgans ist sie jedenfalls stets sehr ernst.

Sind beide Stimmbänder betroffen, und was wohl meistens der Fall ist, in der Bewegung beschränkt, dann wird sich häufig die Glottis nicht schliessen können, eine Tonbildung wird also unmöglich sein.

Bei Fixation eines Stimmbandes hängt die Erhaltung der Stimme davon ab, ob das gesunde Stimmband die Medianlinie überschreiten und sich fest an das fixierte anlegen kann.

Auf diese Weise wird die Glottis zur Seite verlegt und die Funktion des Organs, wenn auch stark verändert, wenigstens erhalten.

Die Therapie der Verletzungen der Aryregion ist im wesentlichen symptomatisch.

Bei akuten Stenoseerscheinungen wird zunächst die Tracheotomie ausgeführt. Gegen die Schwellung selbst wird antiphlogistisch vorgegangen und eine spezifische Behandlung auf die Zeit nach dem Abklingen des Entzündungsprozesses verschoben. Danach wird je nach dem laryngoskopischen Befunde medikamentös oder operativ verfahren.

Speziell für Luxationen des Aryknorpels lässt sich eine bestimmte Therapie nicht angeben:

Ist eine Einrenkung möglich, so sucht man sie zu erreichen und macht auf die gelockerte Gelenkkapsel Pinselungen mit Adstringentien (z. B. Jodlösungen), um eine Kontraktion zu bewirken und damit einer Wiederholung der Luxation vorzubeugen.

Ist der luxierte Knorpel nicht dauernd in normaler Stellung zu halten, oder flottiert er gar hin und her, sodass er in der Glottis Stenoseerscheinungen hervorruft, dann empfiehlt sich seine operative Entfernung.

Gegen die Weichteilschwellung werden äusserlich Antiphlogistica und Derivantia angewandt.

Zum Schluss sei der Inhalt dieser Zeilen noch einmal kurz zusammengefasst:

1. Die bisher giltige Meinung, dass Aryknorpelluxationen nur im Gefolge schwerer Kehlkopffrakturen aufträten, ist irrig, da auch solche ohne Frakturen beobachtet worden sind.

Es ist anzunehmen, dass bei den verschiedenen Individuen eine Disposition zur Fraktur oder zur Luxation je nach der histologischen Beschaffenheit ihrer Knorpelsubstanz besteht.

2. Eine Frühdiagnose der Knorpelverletzungen ist bei frischen Unfällen bisweilen durch Röntgenuntersuchung zu stellen.

Zur Beurteilung des Verhaltens des Cricoarytaenoidgelenkes seien die neuen Spiegelmethoden von Gerber, v. Eicken und Mann in Erinnerung gebracht.

Zum Schluss erfülle ich die angenehme Pflicht, Herrn Professor Dr. Gerber für die Ueberlassung des Falles und die gütige Unterstützung bei der Arbeit, der Röntgenassistentin Fräulein Anna Block für ihre freundliche Hilfe, sowie Herrn Professor Dr. Lexer für die Uebernahme des Referates herzlichst zu danken.

Literaturverzeichnis.

1. Hunt, Journ. of Am. Scien. 1866.
2. Hénocque, Gaz. Méd. hebd. 1868.
3. Gurlt, Knochenbrüche. Berlin 1864.
4. C. M. Hopmann, Verletzungen des Kehlkopfs u. der Luftröhre. (Heymann, Handbuch der Laryngologie. S. 995).
5. Haeser, Geschichte der Chirurgie. Stuttgart 1879.
6. Mackwell Ross, Ed. med. Journal. 1891.
7. Berl. klin. Wochenschr. 1890. No. 40.
8. Rudolf Wolf, Drei Frakturen und eine Luxation des Kehlkopfs. Inaug.-Diss. Leipzig 1904.
9. Joel, Münch. med. Wochenschrift. 1895. No. 13.
10. Knaggs, British med. Journ. 1884. Heft 11.
11. Wiener klin. Wochenschr. 1891. No. 36.
12. Fränkels Archiv der Laryngologie. Bd. XVI. S. 623.
13. Berl. klin. Wochenschr. Jahresband 1892.
14. Fränkels Archiv für Laryngologie. Bd. XIV. S. 407.
15. Semons Zentralblatt der Laryngologie. Bd. 21.
16. Revue méd. de Normandie. 1900.
17. Semon, On mech. Impairments of the funct. of cricoaryt. art. London 1880.
18. Scheier, Die Anwendung der Röntgenstrahlen für die Physiologie der Stimme und Sprache.
19. Deutsche medizinische Wochenschrift 1880. No. 21.
20. Fränkels Archiv. Bd. IX. S. 75.
21. Fränkels Archiv. Bd. XIV. S. 336.
22. Fränkels Archiv. Bd. XIV. S. 213.
23. Fränkels Archiv. Bd. XVII.. S. 301.
24. Semons Zentralblatt. Bd. XXII.
25. Semons Zentralblatt. Bd. XII.
26. Wiener medizinische Wochenschrift. 1903. No. 42.

Lebenslauf.

Der Verfasser, Sohn des Professors der Physik, derzeitigen Rektors der Königl. Landwirtschaftlichen Hochschule zu Berlin, Dr. Richard Börnstein und seiner Frau Helene geb. London, wurde am 26. April 1882 zu Berlin geboren. Er bestand Ostern 1902 das Abiturientenexamen und studierte dann in Marburg, Berlin und Königsberg Medizin.

Seine Lehrer waren:

In Marburg: Gasser, Korschelt, Kühnemann, Meyer, Richarz, Zincke, Zumstein.

In Berlin: Börnstein, Engelmann, Gluck, Grawitz, Hertwig, Hildebrandt, Joachimsthal, Klemperer, Kraus, Liebreich, Orth, Paul Schultz, Waldeyer.

In Königsberg: Beneke, Rud. Cohn, Falkenheim, Gerber, Heine, Henke, Jaffé, Kuhnt, Lexer, Lichtheim, Meyer, Pfeiffer, Puppe, Rosinski, Scholz, Schreiber, Stieda, Winter, Zander.

Am 29. Oktober 1904 bestand er in Marburg die ärztliche Vorprüfung, am 29. Juni 1907 in Königsberg das Staatsexamen und ist seitdem als Medizinalpraktikant an der Dr. Hoeftmanschen Privatklinik, ebenda, tätig.

Das Colloquium rigorosum fand am 27. Februar 1908 statt.

Druck von L. Schumacher in Berlin N. 24.